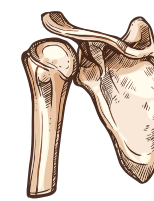
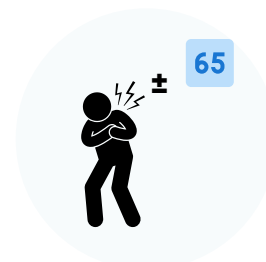



# L'ÉPAULE



## DRAPEAUX ROUGES En l'absence de traumatisme



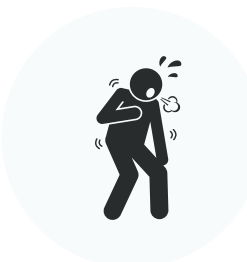Douleurs et oppression dans la poitrine  
± Homme > 65 ans

±



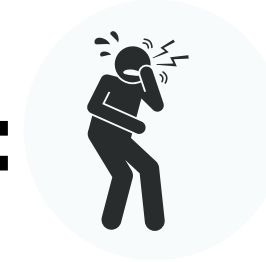Transpiration

±



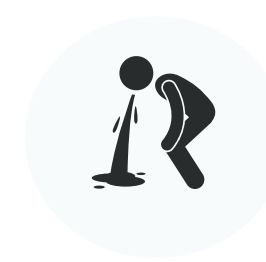
Souffle court

±




Douleurs mâchoire, cou

±

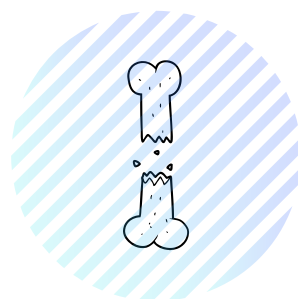


Nausée, vomissement

±



Faiblesse, étourdissement



## OSSEUX & TISSUS MOUS

### Traumatisme de haute énergie


Perte d'amplitude majeure + douleurs sévères 

Déformation ± œdème localisé (trajet osseux, articulations AC / SC) 

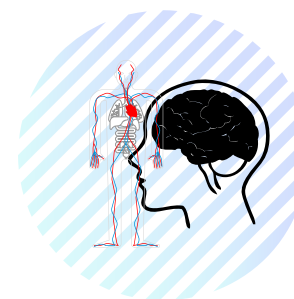
Palpation de la tête humérale dans creux axillaire ± dépression latérale à l'acromion 

Bras le long du corps au corps ± soutenu par la main contro-latérale 

### Traumatisme de faible énergie

Femme ± > 65 ans 

Crise d'épilepsie 



## VASCULAIRE & NEUROLOGIQUE

### Traumatisme de haute énergie

#### Bilan sensitif

Déficit / perte de sensibilité superficielle ± profonde sur la face latérale de l'épaule, de l'avant-bras et faces dorsale et palmaire au niveau de la main et des doigts.

#### Bilan moteur

Diminution / absence non liée à la douleur lors de l'abduction de l'épaule, flexion du coude, flexion dorsale du poignet, pince pouce-index, maintien doigts écartés

#### Vasculaire

Absence / réduction pouls radial (comparaison bilatérale) 

Pouls axillaire diminué associé à un hématome axillaire proéminent et une luxation antérieure de la gléno-humérale 